Atrofia girata

É uma distrofia corioretiniana, com um quadro clínico e uma evolução natural característica. Foi descrita inicialmente como uma forma atípica de retinopatia pigmentar.
Os sintomas habitualmente surgem n na 2ª-3ª década de vida e consistem em má visão nocturna e contracção campos visuais.

TRANSMISSÃO:
- Autossómica recessiva. Patologia rara
- Frequência, nos U.S.A., de 1:4.000.000. Na Finlândia é 1:50.000.Pensa-se que devido aos factores de consanguinidade[20].

ANOMALIA METABÓLICA:
- Mutação do gene que codifica a ornitinaaminotransferase, principal enzima que degrada a ornitina.
- O marcador bioquímico é a Hiperornitinémia.

CLÍNICA:(4 parâmetros cardinais da doença):
- Aos 10 anos de idade revela-se
  - Miopia axial (variando de -9.00 D a -13.00 D) e astigmatismo.
  - Hemeralopia (cegueira nocturna, presente na maioria dos doentes, desde a infância).
  - Catarata subcapsular posterior (habitualmente na 2ª década).
  - Distrofia corioretiniana típica, bilateral e simétrica

SINAIS:
- Placas periféricas de atrofia corioretiniana, circulares, com bordos hiperpigmentados e degenerescência vítrea. Existe uma demarcação nítida entre a retina normal e retina anormal[21].
- Aumento do tamanho e do número de lesões.
- A progressão da doença é acompanhada por um agrupamento pigmentar e atrofia coroidea.
- Difusão progressiva periférica e central, poupando a fóvea, até à fase final.
- Atenuação evidente dos vasos sanguíneos retinianos.

ALTERAÇÕES SISTÉMICAS**:**
Frequentes, embora subclínicas.
- Cabelos finos, lisos e escassos. Áreas de alopécia.
- Astenia (diminuição do número e tamanho de fibras musculares)
- Discreta lentidão das ondas do EEG.

MARCADOR BIOQUÍMICO:

Níveis elevados (10 a 20 vezes o valor normal de Ornitina em todos os fluidoscorporais (LCR, plasma, urina e humor aquoso) devido á deficiência primitiva doenzima OAT (ornitinoamino-transferase) em vários tipos de células (linfócitos,fibroblastos).
Níveis normais de Ornitina plasmática é 52-100 micromol/l. Não há uma correlação entre o doseamento plasmático de ornitina e a gravidadeda distrofia.

DIAGNÓSTICO:

- Distrofia corioretiniana característica
- Níveis elevados de ornitina
- Ausência de actividade de OAT (ornitinoamino-transferase).

EXAMES COMPLEMENTARES:
ERG – Amplitudes gravemente diminuídas ou abolidas.
EOG – Anomalo.
ANGIOGRAFIA FLUORESCEÍNICA – Atrofia corioretiniana evidente, permitindo avisualização dos grandes vasos coroideus. Perda da coriocapilar nas áreas afectadas.
CAMPOS VISUAIS – Constricção periférica progressiva.
VISÃO CROMÁTICA – Defeito tipo tritanomalia

EVOLUÇÃO:
• Muito gradual, com progressão central e periférica, poupando a fóvea até muito tarde na evolução da doença.

DIAGNÓSTICO DIFERENCIAL:

- Coroiderémia

PROGNÓSTICO:

- Geralmente mau!
- Ocorre cegueira legal pelos 30-50 anos de idade, secundária a uma atrofia geográfica,
- Catarata, edema macular cistóide ou á formação de membranas epiretinianas.
- Existe uma variação individual importante no que se refere ao prognóstico, quer quanto à idade em que a acuidade visual começa a diminuir, quer na idade em que a acuidade visual atinge 1/10.
- A contracção dos campos visuais é agravada com a idade e correlaciona-se com a diminuição da adaptação ao escuro.

TRATAMENTO:
Distinguem-se 2 sub-tipos clinicamente diferentes segundo a resposta à piridoxina (vitamina B6). Os que respondem à vitamina B6 apresentam uma

evolução clínica menos grave e progridem mais lentamente. Para os que não respondem o único tratamento disponível é uma dieta restritiva em arginina.
O suplemento de creatina não parece ter efeito na progressão da doença ocular.
Igualmente proposto um suplemento em prolina, glutamina e creatinina[22,23.]

ACONSELHAMENTO GENÉTICO:
O facto de ser uma doença autossómica recessiva diz que a probabilidade dos progenitores portadores terem uma criança afectada é cerca de 25%. O casal deverá estar informado deste facto.
Um casamento consanguíneo torna possível o aparecimento de uma criança afectada.

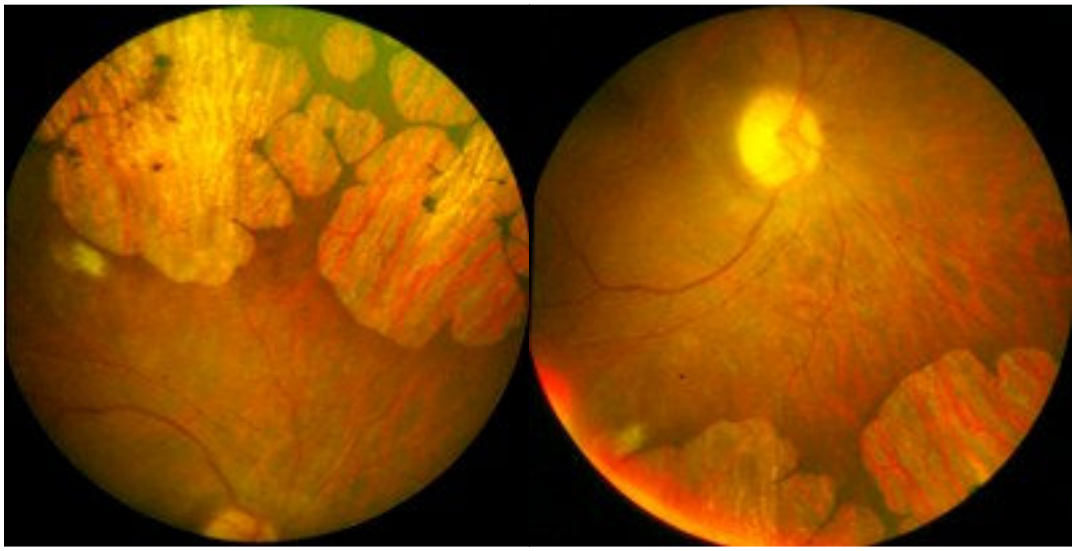

Fig. 1 Atrofia girata (Retinografia) Fig. 2 Atrofia girata (Retinografia)

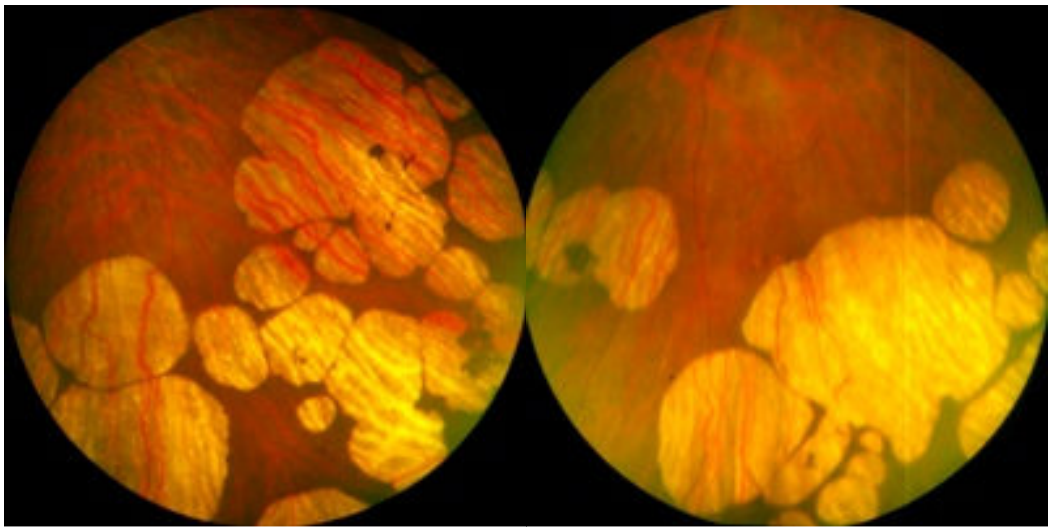

Fig. 3 Atrofia girata (Retinografia) Fig.4 Atrofia girata (Retinografia)